Aus der Universitäts-Frauenklinik zu Frankfurt a. Main
(Direktor: Professor Dr. Dr. Heinrich Guthmann)

Experimentelle Untersuchungen über den Einfluß des Tokopherols (Vitamin E) auf die Plazenta.

Inaugural-Dissertation
zur Erlangung der Doktorwürde in der gesamten Medizin
der Hohen Medizinischen Fakultät
der Johann Wolfgang Goethe-Universität
zu Frankfurt am Main

vorgelegt von
Gerhard Ponfick
aus Frankfurt am Main

1942

Dissertations-Druckerei F. W. Kalbfleisch in Gelnhausen

Gedruckt mit Genehmigung der Medizinischen Fakultät der Johann Wolfgang Goethe-Universität zu Frankfurt am Main.

Referent: Dozent Dr. med. habil. F. Stähler.

Korreferent: Professor Dr. med. R. Thauer.

Dekan: Professor Dr. Dr. H. Guthmann.

R. UNIV. BIBLIOTHEEK LEIDEN

MEINEN ELTERN IN DANKBARKEIT.

Stähler, Hebestreit und Fladung beobachteten, daß bei Frauen, die wegen abituellen Abortes mit hohen Dosen Vitamin E, kombiniert mit Corpus luteum-Hormon behandelt waren und dann ihre Schwangerschaft austragen konnten, die Plazenten besonders gut entwickelt waren; das Durchschnittsgewicht — von Bumm, Döderlein und anderen Autoren mit etwa 500 g angegeben — wurde mit 640 g weit übertroffen, auch war eine die Norm übersteigende Länge der Nabelschnur festzustellen. Danach war es interessant, zu untersuchen, inwieweit diese Veränderungen auf den Einfluß des Tokopherols zurückzuführen sind.

Für unsere experimentellen Untersuchungen über die Wirkung des Tokopherols auf die Plazenta standen insgesamt 50 Ratten, 39 weibliche und 11 männliche Tiere, zur Verfügung.

Versuchsanordnung.

Die weiblichen Ratten wurden in 3 Gruppen geteilt und zwar wurden 15 Tiere auf eine Vitamin E-freie, 15 Tiere auf eine Vitamin E-reiche Diät gesetzt, die restlichen 9 Weibchen erhielten normale Kost, die sich aus Weißbrotresten, Kohl, Rüben und Salat zusammensetzte.

Als praktisch E-freie Diät wählten wir die von Evans und Burr angegebene (Nr. 2); jedoch mußte diese Zusammensetzung etwas modifiziert werden, da unter den Verhältnissen des Krieges das Schweine- und Milchfett nicht erhältlich war und durch Lebertran ersetzt werden mußte.

Die E-Mangeldiät setzte sich daher folgendermaßen zusammen :

Casein gereinigt	18 Teile
Kornstärke	54 Teile
Lebertran	20 Teile
Salzmischung (nach McCollum Nr. 185)	4 Teile
Trockenhefe (Levurinosepulver)	0,5 g/Tag/Tier

Das ganze wurde zu einer krümeligen Masse zerrieben. Dazu kamen noch einige Tropfen Zitronensaft.

Um eine möglichst gleichmäßige Zusammensetzung des Futters für die Diättiere zu gewährleisten, eine genaue Dosierung der Vitamin E-Gaben zu ermöglichen und somit Fehlerquellen auszuschalten, wurde die oben genannte Futterzusammensetzung sowohl für die E-Mangeltiere als auch für die E-reich zu ernährenden Tiere gewählt. Für die E-Tiere wurde dem Futter pro Tag und Tier 10 mg synthetisches dl-α-Tokopherolacetat (= 1 Tablette „Ephynal" Hoffmann la Roche) zugesetzt.

Die Menge des Futters wurde so gewählt, daß die Tiere gut gediehen, dabei aber das ganze Futter restlos auffraßen. Darauf wurde besonders bei den E-Tieren großer Wert gelegt, damit auch die ganze verabreichte Dosis des Tokopherols quantitativ aufgenommen wurde.

Wasser bekamen die Tiere ad libitum.

Die männlichen Tiere wurden normal ernährt.

Nachdem die Weibchen 10 Tage auf diese Diät gesetzt waren, wurden die Böckchen, jeweils ein Tier zu 5 Weibchen, dazugesetzt und für 48 Stunden zusammengelassen.

Dieser Versuch verlief negativ, da nur ein Tier, eine E-reich ernährte Ratte, gravide wurde.

Ein neuer Versuch hatte mehr Erfolg. Diesmal wurden die Böckchen 72 Stunden mit den Weibchen zusammengesetzt; man konnte bei 3 Tieren nach Ablauf von 16—18 Tagen mit großer Wahrscheinlichkeit durch Aussehen, Gewichtszunahme und Palpation Graviditäten feststellen. 4 weitere Tiere schienen ebenfalls gravide.

Eine exakte Graviditätsdiagnose ist bei Ratten schwierig; am sichersten richtet man sich nach der Gewichtszunahme, die aber auch anders bedingten Schwankungen unterworfen ist.

Zunächst wurden 2 hochgravide Ratten getötet, nach 4 Tagen die weiteren 5 graviden Tiere.

Ratten fressen sofort nach dem Wurf die kaum geborenen Plazenten auf. Man ist daher gezwungen, die Tiere kurz ante partum zu töten, um so die Plazenten unversehrt und vollständig zu erhalten.

Eine genaue Bestimmung des Geburtstermins ist bei dem Konzeptionsspielraum von 72 Stunden nicht möglich, wir rechneten daher als Stichtag der Konzeption den 2. Tag nach Zusetzen der Böckchen und rechneten von da ab bis zum 20. Tag, an dem die Tiere getötet wurden.

Sämtliche getöteten Tiere waren gravide, und zwar 3 E-reich ernährte Tiere, 3 E-frei ernährte Tiere und 1 Kontrolltier.

1. E-Tier: Gewicht 250 g, 1 Uterushorn gravide, 4 nicht ganz ausgetragene Föten.
2. E-Tier: Gewicht 240 g, 2 Hörner gravide, 13 gut ausgetratragene Föten.
3. E-Tier: Gewicht 220 g, 2 Hörner gravide, 6 gut ausgetragene Föten

1. E-freies Tier: Gewicht 300 g, 2 Hörner gravide, 9 nicht gut ausgetragene, sehr kleine Föten.

2. E-freies Tier: Gewicht 250 g, 2 Hörner gravide, 9 gut ausgetragene Föten.

3. E-freies Tier: Gewicht 200 g, 1 Uterushorn nicht gravide, das andere war allem Anschein nach gravide gewesen: das ganze Organ vergrößert, Schleimhaut ohne Falten, Lumen erweitert und mit einer farblosen Flüssigkeit erfüllt, Ovarien voller Gelbkörner: es handelt sich um Resorption von Föt und Plazenta.

Kontrolltier: Gewicht 230 g, 2 Hörner gravide, 10 gut ausgetragene Föten.

Nach Abwarten einiger Tage Sicherheitsfrist (falls noch eine Ratte unbemerkt trächtig sein sollte) wurden die Weibchen innerhalb ihrer Diätkategorien wieder auf die Käfige gleichmäßig verteilt und wiederum die Böckchen für 72 Stunden dazugesetzt. Die Fütterung mit E-reicher und E-freier Kost wurde dabei nicht unterbrochen.

Am 16. Tag, nachdem die männlichen und weiblichen Tiere zusammengesetzt waren, wurden alle 8 noch vorhandenen E-frei ernährten Weibchen getötet, um einer zu diesem Termin einsetzenden eventuellen Resorption zuvorzukommen. Die 7 E-Tiere blieben, da sie offensichtlich nicht gravide waren, noch einige Tage leben, um dann auch getötet zu werden. Außerdem wurden 3 Kontrolltiere getötet.

Es ergab sich nun folgendes Bild :

1. E-freies Tier: Gewicht 260 g, 2 gravide Hörner, 4 kleine Föten, ein Föt davon bereits in Resorption begriffen, d. h. zum Teil verflüssigt, seine Plazenta aber noch erhalten. (Es wird immer zuerst der Föt und dann erst die Plazenta resorbiert.)

2. E-freies Tier: Gewicht 185 g, beide Hörner gravide, 9 gut entwickelte Föten, keine Anzeichen einer beginnenden Resorption.

3. E-freies Tier: Gewicht 150 g, linkes Horn: 6 gut entwickelte Föten, rechtes Horn: 2 gut entwickelte Föten, ein in Resorption befindlicher und ein fraglich resorbierter Föt.

4. E-freies Tier: Gewicht 170 g, links 6, rechts 2 gut entwickelte Föten, außerdem rechts ein fraglich resorbierter Föt.

5.—8. E-freies Tier: Keine Gravidität feststellbar.
Die Möglichkeit einer frühzeitig stattgefundenen Resorption ist nicht ausgeschlossen, einzelne Uteri waren livide verfärbt und injiziert. Andererseits ist es genau so gut möglich, daß keine Konzeption stattgefunden hat, da bei dem vorausgegangenen Versuch auch nur wenige Tiere trächtig wurden.

Durch die lange E-freie Ernährung wurden also diesmal mehr Graviditäten resorbiert, als bei dem ersten Versuch, was mit den in der Literatur beschriebenen Tatsachen übereinstimmt.

Bei den E-Tieren war keine Gravidität festzustellen, (Hypervitaminose?). Ebenso waren auch bei den Kontrolltieren keine Anzeichen von Schwangerschaft vorhanden.

Mikroskopisch waren an den verschiedenen Würfen bei diesem und dem vorigen Versuch mit Exaktheit keine Unterschiede festzustellen; so ließen sich zwischen den einzelnen Würfen keine exakten Verhältniszahlen der Gewichte von Gesamtwurf, Föten und Plazenten ermitteln, da die Tragzeit sicher nicht übereinstimmte; man mußte mit einem Unterschied von 72 Stunden rechnen, was bei einer physiologischen Tragzeit von 21 Tagen ziemlich ins Gewicht fällt. Ueber das Verhältnis der gedeckten zu den nicht gedeckten Tieren lassen sich auch keine Schlüsse ziehen, da die einzelnen Böckchen nicht aus dem gleichen Wurf

stammten und vielleicht von unterschiedlichem Alter waren, sich auch in Größe und Gewicht unterschieden, so daß hier auch von Seiten der Böckchen Fehlerquellen zu berücksichtigen waren.

Zur mikroskopischen Untersuchung wurde aus jedem Tier die Hypophyse, die Schilddrüse, ein Stück Uterusmuskulatur und je zwei Plazenten herauspräpariert und in einer 10%igen Lösung von Formalin fixiert. Außerdem wurde noch je ein Stück Uterus und eine Plazenta für Glykogenfärbung in abs. Alkohol fixiert.

Das formolfixierte Material wurde in Paraffin eingebettet und mit Hämatoxylin-Eosin gefärbt; von der zweiten formolfixierten Plazenta wurden Gefrierschnitte angefertigt für Fettfärbung.

Die Ergebnisse bei den H. E.-Schnitten waren im einzelnen folgende:

Bei den Hypophysen ergaben sich zwischen den E-freien und E-reich ernährten Tieren keine histologisch faßbaren Unterschiede, konnten auch nicht erwartet werden, da wir aus zeitlichen und technischen Gründen auf Spezialfärbungen, etwa nach Berblinger und Burgdorf, verzichten mußten.

Ebenso konnten an den Schilddrüsen zwischen den beiden Diätkategorien keine wesentlichen Unterschiede beobachtet werden.

Die Uteri der E-Tiere zeigten bei H. E.-Färbung morphologische Veränderungen der Schleimhaut im Sinne sekretorischer Umwandlung, die auf die Einwirkungen des Tokopherols zurückzuführen sind, wie Stähler und Hopp in einer kürzlich erschienenen Arbeit nachweisen konnten.

Die Plazenten ergaben bei H. E.-Färbung Unterschiede in der Dicke der Langhans'schen Zellschicht.

Bei den mit Sudan III gefärbten Gefrierschnitten konnte man feststellen, daß die E-reich ernährten Tiere eine deutlich vermehrte Fetteinlagerung in der Plazenta aufwiesen, und zwar ist das Fett auf alle Schichten der Plazenta verteilt. Man findet es hauptsächlich an der Basalseite des Epithels, dann in Form kleinster Tröpfchen innerhalb der Zellen des Stromas; bei starker Fetteinlagerung können die Tröpfchen zu großen Fetttropfen konfluieren.

Der Fettgehalt der Plazenten der E-Mangeltiere entspricht etwa dem der normal ernährten Kontrolltiere; auch hier ist das Fett, nur in bedeutend geringerer Menge, in kleinen Tröpfchen den Zellen eingelagert.

Das in abs. Alkohol fixierte Material wurde mit Kalium-Karmin nach Best gefärbt.

> Die Präparate wurden zunächst in Celloidin eingebettet und in 70% Alkohol für 24 Stunden nachgehärtet. Dann wurden Schnitte von 10 μ Dicke angefertigt, die in 70% Alkohol aufgefangen wurden.
> Färben der Präparate: Die Schnitte wurden nicht aufgeklebt, sondern mit einer Glasnadel in die einzelnen Lösungen gebracht. Zunächst kurzes Wässern, dann 10 Min. in Hämatoxylin, differenzieren in 1% Salzsäurealkohol 10—20 Sek., auswaschen in Wasser 20 Minuten. Dann kamen die Schnitte in eine frisch zubereitete und filtrierte Mischung von 2 Teilen Kaliumkarmin nach Best, 3 Teilen Ammoniak, 3 Teilen Methylalkohol für 10 Minuten. Danach eine Minute differenzieren in folgender, ebenfalls frisch zubereiteter Mischung: 2 Teile Methylalkohol, 4 Teile abs. Alkohol, 5 Teile Aqua dest. Abspülen in 96% Alkohol 2 Min., Karbolxylol 2 Min., Eindecken in Kanadabalsam. Das Glykogen färbt sich leuchtend rot, die Kerne blau.

Bei den mit dieser Methode gefärbten Uterus präparaten findet man das Glykogen diffus verteilt, hauptsächlich in den Zellen der Muskularis, aber auch im Perimetrium und im Stroma; ab und zu findet man auch in dem Schleimhautepithel einige Glykogengranula. Der Glykogengehalt des Uterus der E-reich ernährten Tiere erscheint erhöht gegenüber dem der E-frei und normal ernährten Tiere. Dieses Ergebnis stimmt mit den Beobachtungen von Bomskov und Kaulla überein, die feststellen konnten, daß bei E-avitaminotischen Tieren eine starke Senkung des Muskelglykogens (als auch des Leber- und Herzglykogens) gegenüber der Norm eintritt. Die gleichen Beobachtungen machten auch J. H. Müller, Stähler und Kaiser, Hopp.

Vor der Besprechung der Ergebnisse an der Plazenta seien einige Worte über den Aufbau der Rattenplazenta erlaubt, da sie sich anatomisch von den Plazenten der übrigen Laboratoriumstiere unterscheidet.

> Die fertig ausgebildete Plazenta der Ratte ist einfach discoidal und stellt histologisch ein einziges Läppchen dar. Der fötal vascularisierte Teil bildet die dicke Schicht des sogenannten Plazentarlabyrinthes, das allen Nagern zu eigen ist. Am Ende der Gravidität unterwächst die Uterusschleimhaut die Plazenta vom Rande her so, daß schließlich nur noch auf der Plazentarkuppe eine Art Haftstiel bleibt, mit dem die Plazenta mit dem Uterus verbunden ist und durch den die versorgenden Gefäße laufen; dieser löst sich bei der Geburt leicht von der Uteruswand ab und hinterläßt nur eine kleinflächige Wunde, die sich dann bei Kontraktion des Uterus post partum leicht schließt.

Der Glykogengehalt der Plazenten ist bei den E-reich ernährten Tieren und den E-Mangeltieren auffallend unterschiedlich.

Bei den avitaminotischen Tieren finden wir eine starke grobkörnige Einlagerung des Glykogens in den Plazentarzellen, jedoch sind die Teile, die zum Föt gehören, also die Langhansschen Zellen und das Syncytium, in erster Linie betroffen. Das Glykogen imponiert hier, bei dem quer und flach geschnittenen Organ, als ein breiter leuchtend roter Saum. Außerdem findet man noch verstreut einzelne Nester von großen Glykogengranula. (Siehe auch Abbildungen).

Bei den E-Tieren findet man den Glykogensaum der Plazenta, der bei den Mangeltieren so auffällig vorhanden war, nur in ganz schwachem Maße ausgebildet: die Einlagerung beschränkt sich auf einzelne glykogenbeladene Zellen, besonders am flachen Rande der Plazenta, auf Einlagerung im perivasculären Bindegewebe, sowie auf einzelne größere Glykogennester, die im Organ verstreut liegen. (Siehe Abbildungen).

Der Befund bei den Kontrolltieren deckt sich etwa mit dem der E-Tiere.

Schon früher wurde die Ansicht geäußert, daß die E-Avitaminose als eine Störung des Kohlehydratstoffwechsels aufzufassen ist, die sich für den Embryo in einer Wachstumshemmung auswirke, jedenfalls aber für den Embryo von Bedeutung ist (Stähler, Képinov, Bomskov und Kaulla). Diese Ansicht wird nun durch unsere Versuche unterstrichen: die E-Avitaminose scheint eine Speicherung des für den Embryo benötigten Glykogens in der Plazenta zu bewirken und seine Mobilisierung zu verhindern. Oder positiv ausgedrückt: das Vitamin E ermöglicht die Mobilisation des verfügbaren Glykogens, das sonst in der Plazenta deponiert würde und läßt es dem Embryo zukommen. Daß dies nicht die einzige Wirkung des Vitamins E im Organismus ist, ist sicher; aber da bei den E-Mangeltieren das Wachstum der Föten verlangsamt und gehemmt ist, erscheint es als sehr wahrscheinlich, daß dies auf einen Glykogenmangel, bezw. auf das Fehlen des glykogenmobilisierenden Tokopherols zurückzuführen ist.

Die Aetiologie dieser Vorgänge ist bis heute noch nicht bekannt.

Zusammenfassung.

Es wurde festgestellt, daß die Plazenten von mit synthetischem Vitamin E „Ephynal" behandelten Frauen gewichtsmäßig und entwicklungsmäßig den Durchschnitt übertrafen. Es sollte daher untersucht werden, inwieweit dabei die Plazenta histologisch nachweisbare Veränderungen durchmachte.

Tierversuche an 39 weiblichen Ratten.

1. Die Untersuchung der mit Hämatoxylin-Eosin gefärbten Schilddrüsen und Hypophysen brachte keine Ergebnisse.
   Die Uteri der E-Tiere zeigten bei H. E.-Färbung sekretorische Umwandlung der Schleimhaut.
   Die Plazenten der E-reich und der E-frei ernährten Tiere wiesen eine unterschiedliche Dicke in der Langhans'schen Zellschicht auf.
2. Die Plazenta der E-reich ernährten Ratte weist zum Unterschied zur avitaminotischen und normal ernährten Ratte eine stärkere intrazelluläre Fetteinlagerung auf.
3. Die E-Mangelratte deponiert große Mengen von Glykogen in Form grober Granula hauptsächlich im fötalen Anteil der Plazenta. Bei der E-reich ernährten Ratte wird wie bei den Kontrolltieren das Glykogen mobilisiert.
   Es ist anzunehmen, daß diese Glykogenmobilisierung in Richtung und zu Gunsten des Föten geschieht.

Da die vorliegende Arbeit sich auf die histologische Untersuchung der Plazenta beschränken mußte, bleibt es weiteren Untersuchungen vorbehalten, das durch das Vitamin E mobilisierte Glykogen in den fötalen Organen nachzuweisen.

Da in dieser Arbeit aus technischen Gründen keine Farbfotos gebracht werden können, haben wir die Farbunterschiede durch Filteraufnahmen herauszuheben versucht. Durch das Rotfilter werden die roten Farbtöne (in unseren Bildern also hauptsächlich das mit Kaliumkarmin nach B e s t gefärbte Glykogen), durch das Blaufilter die blauen Farbtöne (also besonders die hämatoxylingefärbten Zellkerne) weggefiltert. Die Vergleichung der entsprechenden Filteraufnahmen zeigt so deutlich den Unterschied in den Farben und somit den Unterschied in der Glykogeneinlagerung.

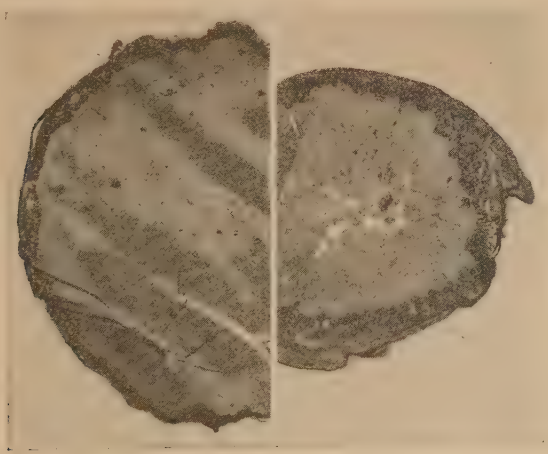

Abb. 1 a Abb. 1 b

Rattenplazenta, Flachschnitt, Uebersichtsbild.
a. bei E-reicher, b. bei E-freier Ernährung. Der Glykogensaum ist deutlich erkennbar (b).



Abb. 2 a Abb. 2 b

Rattenplazenta, Querschnitt, 22fache Vergrößerung.
a. bei E-reicher, b. bei E-freier Ernährung.



Abb. 3 a Abb. 3 b

Ausschnitt aus Abb. 2a. 320fache Vergrößerung.
a. mit Rotfilter, b. mit Blaufilter aufgenommen.
Glykogen ist nur in Spuren vorhanden.

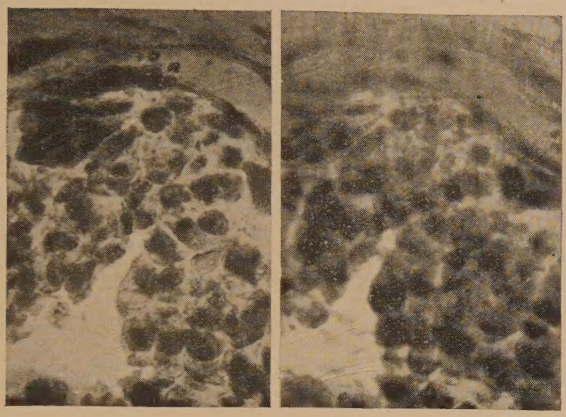

Abb. 4 a Abb. 4 b

Ausschnitt aus Abb. 2b. 320fache Vergrößerung.
a. mit Rotfilter, b. mit Blaufilter aufgenommen.
b. zeigt deutlich die schwarzen Glykogengranula.

Literatur.

Bomskov u. Kaulla: Klin. Wschr. 1941, Heft 14.

Bomskov: Methodik der Vitaminforschung Thieme, Leipzig

Großer: Frühentwicklung etc., München 1927.

Handbuch d. vergl. Anatomie d. Wirbeltiere, 1933, Bd. 6.

Képinov: C. r. Acad. Sci. Paris 1940.
1935.

Schioppa: Zeitschrift Vitaminforschung, Bd. 4, 81, 162, 167, Bd. 5, 22, 240.

Stähler: Klin. Wschr., 1941, Heft 15.

Stähler, Hebestreit u. Fladung: Arch. f. Gynäkol. Bd. 170, Heft 1.

Stähler u. Kaiser: Arch. f. Gynäkol. Bd. 171, Heft 1.

Dissertation Pehl, Ffm. 1941.

Dissertation Pullmann, Ffm. 1941.

Für die Ueberlassung des Themas, die Unterstützung und Anregung während der Versuche und der Abfassung der Arbeit sowie für die Uebernahme des Referates möchte ich Herrn Oberarzt Dozent Dr. habil. F. Stähler auch an dieser Stelle meinen Dank aussprechen.

LEBENSLAUF.

Am 10. August 1915 wurde ich, Gerhard Ponfick, als Sohn des Frauenarztes Dr. med. Wilhelm Ponfick in Frankfurt am Main geboren. Meine humanistische Schulbildung erhielt ich auf dem Lessing-, dann auf dem Kaiser Friedrichs-Gymnasium zu Frankfurt am Main, wo ich Ostern 1936 die Reifeprüfung ablegte. Nach Ableistung des Arbeitsdienstes im Sommer 1936 begann ich, vom Militär wegen Platzmangels zurückgestellt, mit dem Medizinstudium, zunächst in Frankfurt, dann auch zwei Semester in München, und legte im Herbst 1937 die erste Aerztliche Vorprüfung, im Frühjahr 1939 die zweite Aerztliche Vorprüfung (Physikum) mit gutem Erfolg ab. Im Januar 1940 wurde ich Soldat, machte den Frankreichfeldzug mit, lag dann längere Zeit in Polen, bis ich Anfang 1941 zum Studium u. k.-gestellt wurde. Im Mai 1941 wurde ich wieder eingezogen und gehöre seitdem als San.-Feldwebel der Studentenkompanie der Heeres-Sanitätsstaffel Frankfurt am Main an. Zur Zeit befinde ich mich im 10. Semester.

42/22